



Epanchements péricardiques Drainage chirurgical

Dr Christophe BERTON

Chirurgie thoracique

Pôle Santé Oréliance

La chirurgie est indiquée dans deux situations différentes

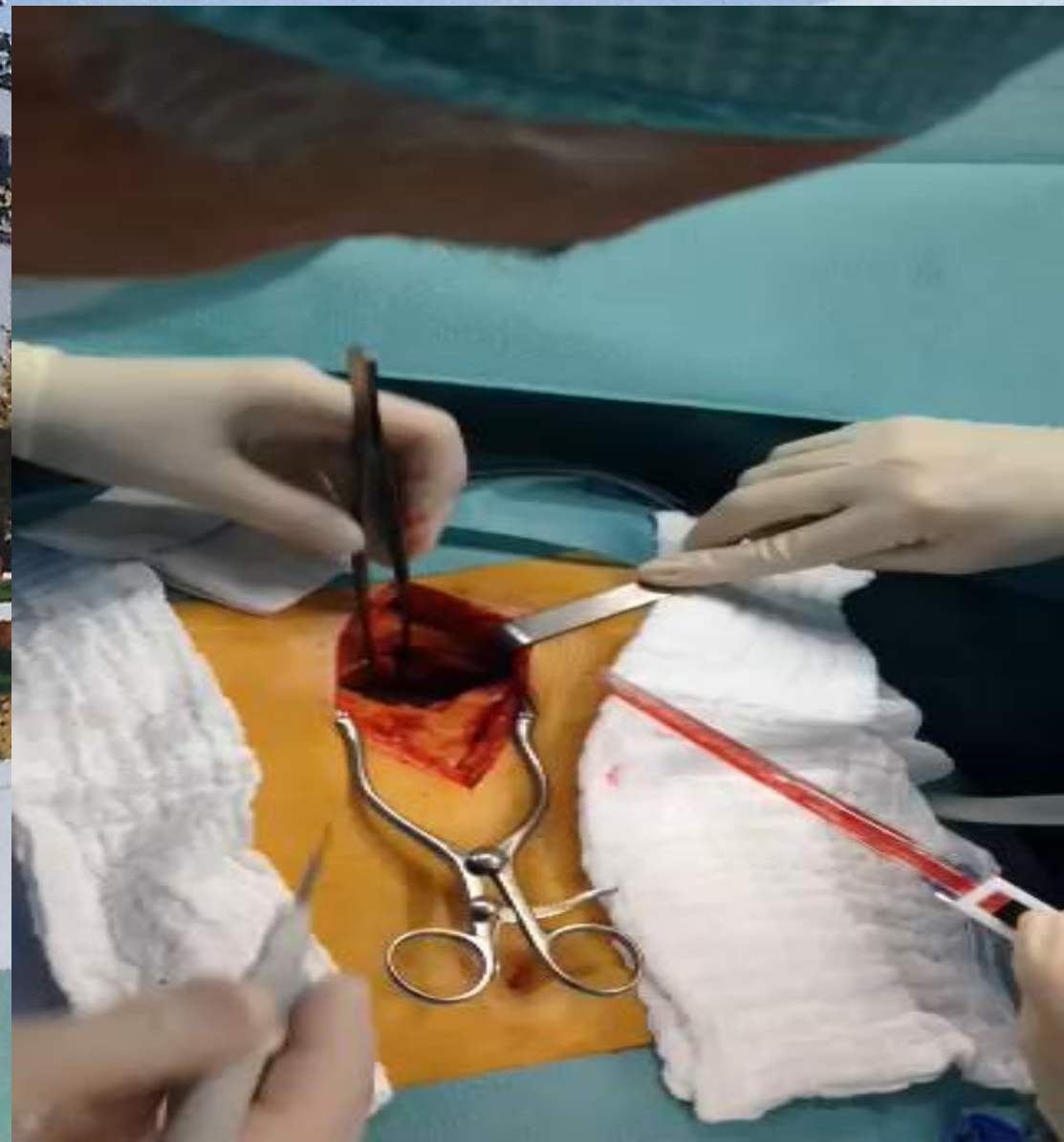
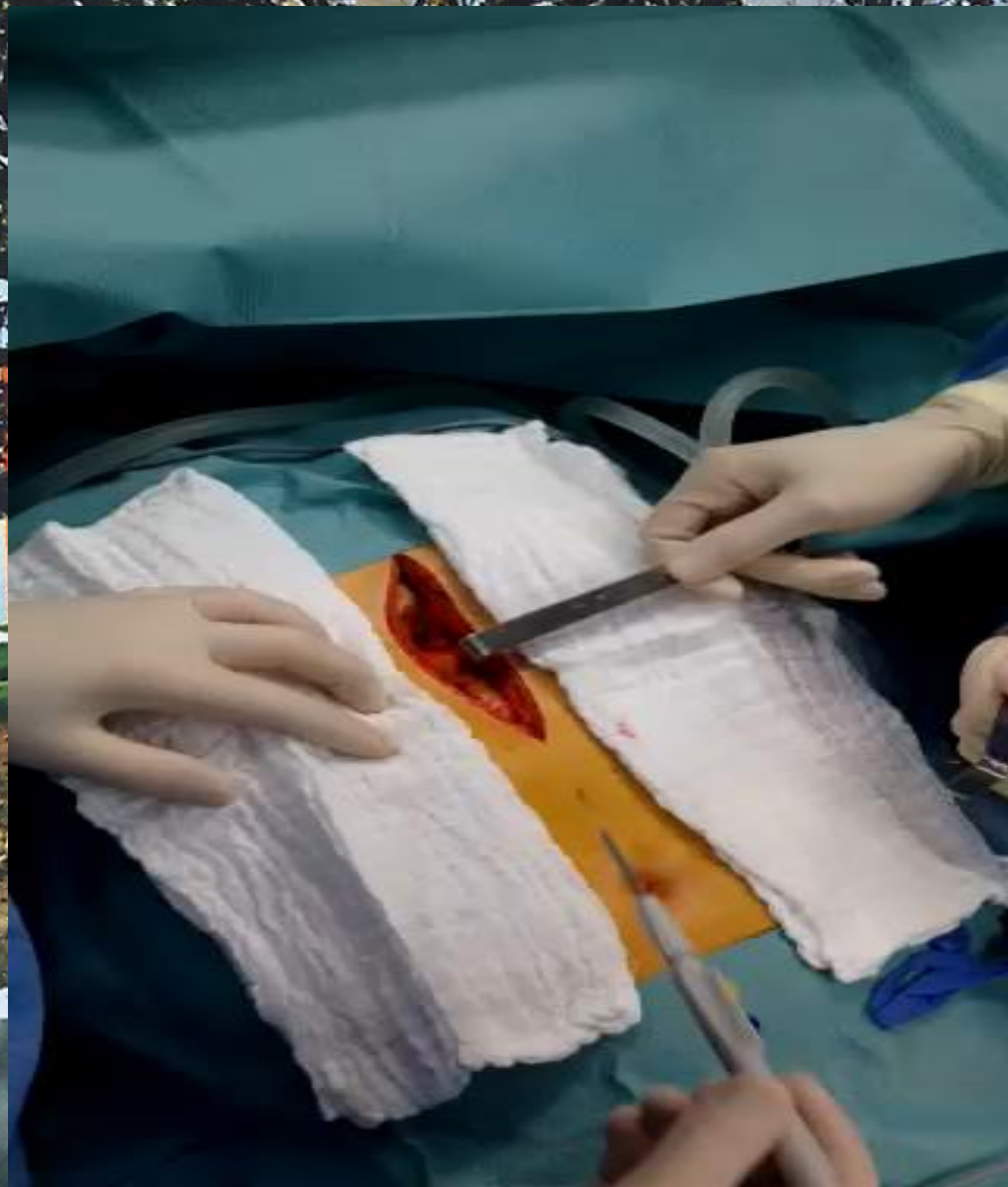
- **l'urgence , c'est à dire la tamponnade ou la pré tamponnade**

- **l'épanchement chronique ou sub aigu**

EN SITUATION D'URGENCE : **la voie sous xyphoïdienne**

- **Le patient est hémodynamiquement instable**
- **Le but est de rétablir au plus vite une hémodynamique stable**

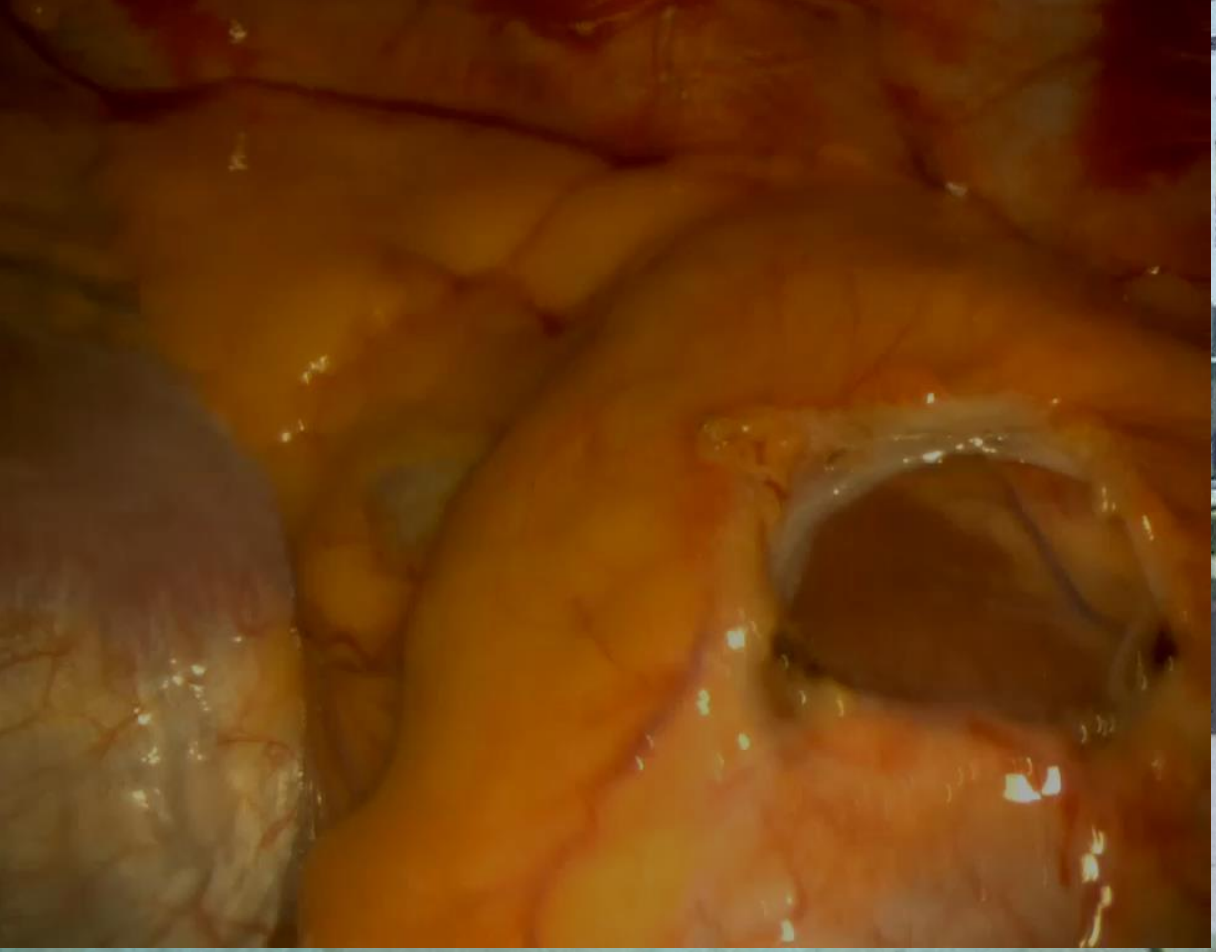
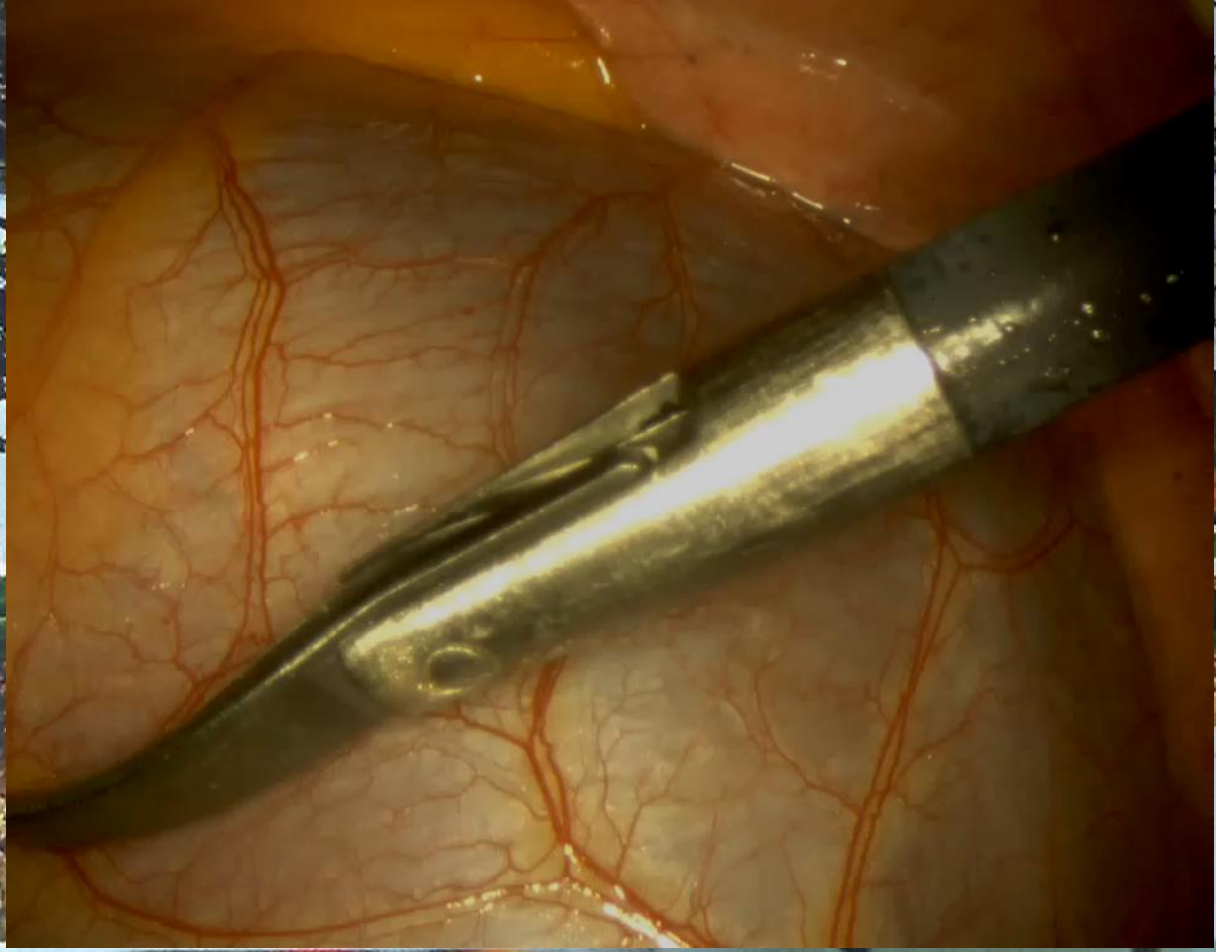


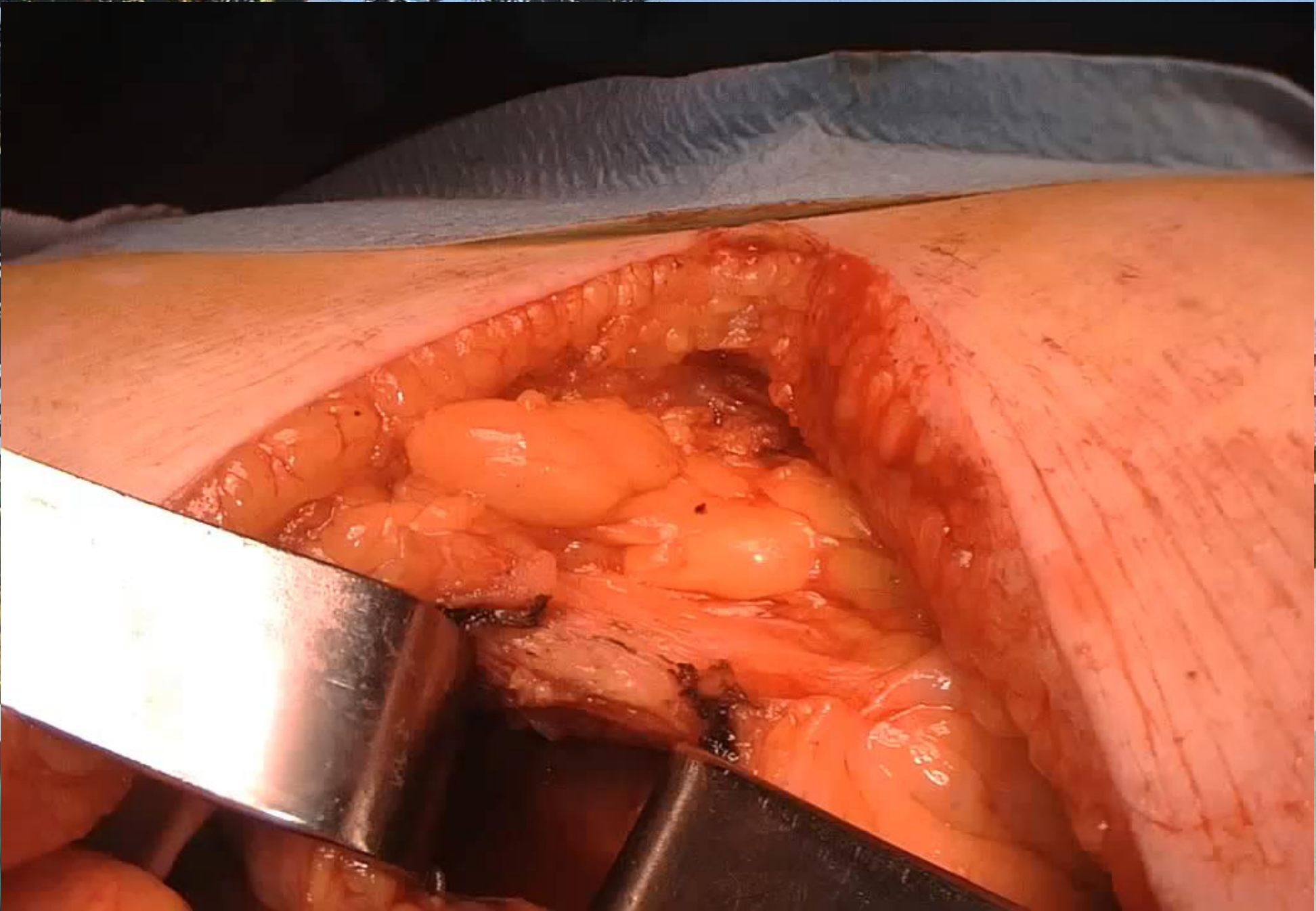

The background of the slide is a photograph of a modern, multi-story building with a light-colored facade and several windows. In the foreground, there is a paved walkway that curves to the right, bordered by a low concrete wall. The ground is a mix of green grass and brownish soil, suggesting a landscaped area. The sky is clear and blue.

EN DEHORS DE L'URGENCE : voie sous xyphoïdienne ou thoracoscopie

- **le patient est stable, le contexte parfois néoplasique, avec + ou - un épanchement pleural associé**
- **le but est de vider et d'explorer la cavité péricardique, mais aussi la plèvre**





NOTRE EXPERIENCE

- **De septembre 2013 à octobre 2014 :**
 - **29 drainages péricardiques**
 - **25 abords sous xyphoïdiens**
 - **4 thoracoscopies**

Retrouvez ce PowerPoint (et les autres présentations) sur

www.chorus-chirurgical.fr

